

E-1 コクシジウム寄生と肺病変が見られた例

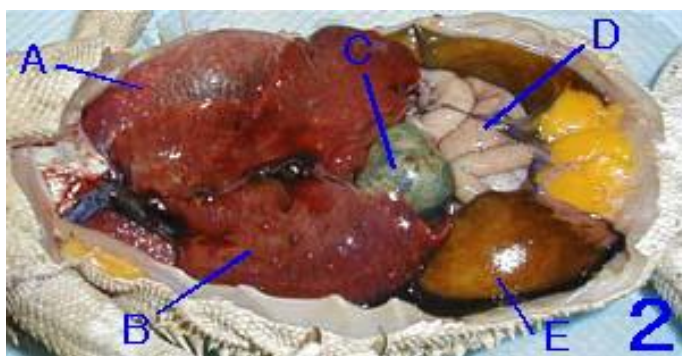
フトアゴヒゲトカ（レインボー） ♂ *Pogona vitticeps*

写真 1



死亡する以前から四肢が痙攣して動けないなどの症状が続いていたそうです。便検査では大量のコクシジウムシストが確認されました。

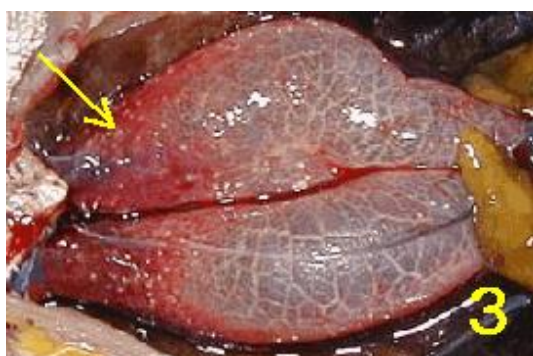写真 2



内臓腹側面

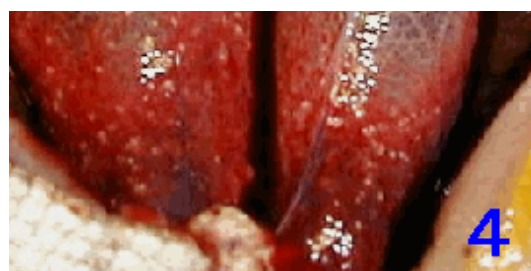
A : 肺
B : 肝臓
C : 胆嚢
D : 腸管
E : 脂肪

写真 3



肺には白く小さな粒状の斑点が散在していました。（肝臓を取り除いたところ）

写真 4



その拡大